1932
Lane Medical Library

Aus der Chirurgischen Veterinärklinik der Universität Gießen
Direktor: Geheimer Medizinalrat Professor Dr. Pfeiffer.

Blutungen aus den Samenblasen bei einem Pferd

Inaugural-Dissertation
zur Erlangung der Doktorwürde der
Veterinär-Medizinischen Fakultät
der Hessischen Ludwigs-Universität
zu Gießen

Vorgelegt von
Walter Osterwald
approbierter Tierarzt
in Sandau/Elbe.

Gießen 1932.
Gießener Studentenhilfe E. V.

Gedruckt mit Genehmigung
der veterinärmedizinischen Fakultät
der Universität Gießen.

Referent: Herr Geheimrat Professor Dr. W. Pfeiffer.

Einleitung.

Die akzessorischen Geschlechtsdrüsen unserer männlichen Haustiere sind von der Wissenschaft bisher ziemlich vernachlässigt worden, ist man sich doch bis heute nicht einmal über die Physiologie und über die Bedeutung dieser Organe für den Körper und im besonderen für den Begattungsakt im klaren. Abgeschlossene Untersuchungen liegen nicht vor, ob die Beimischung der Sekrete der Prostata und der Samenbläschen zu den Spermatozoen einen Einfluß auf die Befruchtung hat, ob eine Befruchtung ohne sie überhaupt möglich ist — was Voirin negiert — oder ob, wie nach Dätwylers Untersuchungen vermutet werden könnte, durch diese Sekrete ein für die Lebensdauer und Fortbewegungsgeschwindigkeit der Spermatozoen günstiges Medium geschaffen wird, ob die Samenblasen nur als Aufbewahrungsorgan für die Spermatozoen dienen oder ob ihre sekretorische Tätigkeit die wichtigere Aufgabe ist.

Es ist daher auch nicht verwunderlich, daß bei Untersuchungen, selbst solchen, die sich besonders auf den Urogenitalapparat beziehen, die akzessorischen Geschlechtsdrüsen im allgemeinen stillschweigend übergangen werden, sofern Veränderungen an ihnen nicht äußerst sinnfällig sind, oder die klinischen Symptome nicht unmittelbar auf eine Erkrankung dieser Organe hindeuten.

Unsere Kenntnisse über Erkrankungen der akzessorischen Geschlechtsdrüsen bei unseren Haustieren sind aus diesem Grunde auch nur ziemlich gering, und es läßt sich nicht übersehen, ob solche Erkrankungen nicht doch häufiger vorkommen als die geringe Zahl der tatsächlich festgestellten Fälle vermuten läßt. Es wäre der Wissenschaft immerhin ein kleiner Dienst getan, wenn auf die akzessorischen Geschlechtsdrüsen unserer Haustiere etwas mehr Obacht und Sorgfalt verwendet würde, und Beobachtungen über Erkrankungen derselben zur Kenntnis gelangten, um die Wichtigkeit dieser Organe mehr hervorzuheben, als es bislang geschehen ist.

Literatur und Vorkommen.

In der Literatur fand ich, soweit sie mir zugänglich war, von 25 Autoren Berichte über zusammen 32 Fälle von Prostata-

Erkrankung bei Hunden. Davon entfallen allein 19 Fälle auf Hypertrophie der Prostata, mehrere auf Zysten- und 3 auf Abszeßbildung. Geschwülste wurden 5mal beobachtet, es handelte sich dabei 3mal um Karzinome und 2mal um Adeno-Karzinome. In allen Fällen war die Prostata stark vergrößert. Bestand das Leiden längere Zeit, so traten Komplikationen der verschiedensten Art hinzu. Man beobachtete nicht selten Zystitis, Blasenerweiterung und -Lähmung und schließlich Blasensprung. Oft kamen noch hinzu Dilatationen der Ureteren und des Nierenbeckens infolge des sich von der Blase aus auf diese fortpflanzenden Druckes, sowie Nephritiden, Hydronephrosen und Urämie. In Fällen, in denen die Prostataerkrankungen Defäkationsstörungen verursachten, wurden häufig Obstipationen, schwere Koprostasen, Mastdarmdilatationen und Ektasien gefunden.

Bei unseren großen Haustieren wurden trotz ihrer großen zahlenmäßigen Überlegenheit Erkrankungen der akzessorischen Geschlechtsdrüsen bei weitem weniger beobachtet als bei Hunden. Im ganzen sind fünf Fälle von Prostata- und zwei Fälle von Samenblasen-Erkrankungen beim Stier bzw. Ochsen beschrieben worden.

Pagliardini (28) fand bei einem geschlachteten Stier eine infolge chronischer Entzündung vergrößerte Prostata. Dieselbe wog 103 g. Das interstitielle Bindegewebe war stark vermehrt. In einem anderen Falle — v. Valasko (37) — verursachte die vergrößerte derbe, birnengroße Prostata bei einem Ochsen Harnbeschwerden, so daß Urin nur unter Anwendung der Bauchpresse im dünnen Strahl abgesetzt werden konnte. Ein ähnlicher Fall wurde von Diem-Stepperg (13) beobachtet, in welchem die stark vergrößerte Prostata die Harnröhre fast vollkommen verschloß. Die Prostata zeigte Inkrustation und war mit einer gallertigen Masse angefüllt. In dem von Reinemann (31) beschriebenen Fall scheint es nicht einwandfrei festzustehen, daß die von ihm bei einem einjährigen Ochsen konstatierte, mit der Harnröhre in Verbindung stehende Höhle durch Vereiterung der Prostata entstanden war. Eine Tuberkulose der Prostata wurde von Frauenholz (15) festgestellt. Die 10½ Pfund schwere Prostata war mit der Umgebung innig verwachsen und zeigte auf dem Durchschnitt ausgedehnte tuberkulöse Infiltration und mehrere mit käsigen Massen angefüllte Höhlen. Es bestand außerdem Perlsucht des Brust- und Bauchfells.

Schlegel (33) beschreibt einen Fall von generalisierter Tuberkulose bei einem 5jährigen Ochsen, bei dem neben Lungen-, Darm-, Nieren- und Nebennieren-Tuberkulose eine solche des Samenleiters, der Harnröhre und der Samenblasen bestand. Die Samenblasen stellten gänseeigroße höckerige, aus erbsengroßen

Tuberkeln zusammengesetzte Pakete dar, welche auf der Schnittfläche zahlreiche käsig-kalkige miliare Knötchen aufwiesen.

Krupsky (21) gibt eine Beschreibung einer Samenblasenentzündung bei einem Zuchtstier. Die rechte Samenblase war stark vergrößert, 17 cm lang und 7 cm dick. Auf der Schnittfläche erschienen die Drüsenläppchen stark vergrößert und hochgradig gerötet. Durch Druck ließen sich dicke gelbe Eiterpfröpfe und trübes Exsudat auspressen. Die Schleimhaut des Ductus excretorius der erkrankten Samenblase zeigte entzündliche Rötung und Schwellung. Die bakteriologische Untersuchung ergab zahlreiche gram-positive Kokken und vereinzelte Streptokokken. Die Zylinderepithelien waren zum größten Teil zerstört oder in Auflösung begriffen, die Drüsenhohlräume stark erweitert und mit Exsudat und Lymphzellen angefüllt. Die Kapillaren waren erweitert und mit roten Blutkörperchen angefüllt.

Auch über Erkrankungen der akzessorischen Geschlechtsdrüsen beim Pferd liegen nur 8 Aufzeichnungen in der Literatur vor. Davon betrafen 5 Fälle die Prostata und 3 die Samenbläschen.

Sickert (35) beschreibt einen Fall von Prostatitis bei einem Pferd, das wiederholt an Kolik gelitten hatte. Das Tier stellte sich oft zum Urinieren an, entleerte Harn nur tropfenweise oder in dünnem Strahl. Nach 14 Tagen konnte das Pferd gar nicht mehr urinieren. Der rechte Seitenlappen der Prostata war bedeutend vergrößert und wog etwa 2½ Pfund. Die drüsigen und muskulären Bestandteile waren hauptsächlich im rechten Seitenlappen vermehrt. Einige Knoten in letzterem bestanden nur aus fibro-muskulärem Gewebe. Nunn (27) beobachtete eine Prostatahypertrophie bei einem alten australischen Wallach, und Matwejew (25) eine eitrige Entzündung derselben. Bossi (3) fand bei alten Eselhengsten an der Prostata Zysten. Die Ausführungsgänge der Prostata waren infolge von Wucherungen des Bindegewebes ihrer Wände obliteriert. Bei einem 16jährigen Pferd, das seit einiger Zeit nach schwerer Arbeit Harnbeschwerden zeigte, stellte Bossi Vergrößerung der Prostata fest. Katheterisieren gelang nicht, da die Urethra in der Pars prostatica stark verengt war. Nach 35 Tagen erfolgte letaler Ausgang infolge Urämie. Die Prostata hatte einen Umfang von 24 cm und eine Länge von 9 cm, war derb und auf dem Durchschnitt speckartig. Sie bestand hauptsächlich aus Bindegewebe und Muskelfasern, so daß Bossi von einem Fibro-Myom spricht.

Über Erkrankungen der Samenblasen beim Pferd liegen nur von 2 Autoren Berichte vor. Gajewsky (16) fand bei einem 12jährigen Wallach, bei dem der Harnabsatz behindert war,

die eine Samenblase bedeutend erweitert und mit mehr als 3 Liter schmutzig-braunem Harn angefüllt. Die erweiterte Samenblase kommunizierte durch eine große Öffnung mit dem Anfangsteil der Harnröhre. Blum (2) berichtet über Samenblasenerweiterungen bei 2 Wallachen. In einem Falle waren beide Samenblasen bedeutend vergrößert, so daß ihre Länge 32 cm, ihre Breite 12 cm und ihre Dicke 8 cm betrug. Jede der beiden Samenblasen enthielt etwa 250 g einer grünlich-braunen, gekochtem Leim ähnlichen Masse, die einen harnähnlichen Geruch hatte. In einem anderen Falle war nur die linke Samenblase in gleicher Weise verändert.

Wie ich schon erwähnte, kommen Erkrankungen der akzessorischen Geschlechtsdrüsen bei unseren großen Haustieren trotz ihrer zahlenmäßigen Überlegenheit ungleich seltener zur Beobachtung als bei Hunden. Welchen Umständen diese Tatsache zuzuschreiben ist, ob solche bei unseren großen Haustieren tatsächlich weniger häufig vorkommen, oder ob solche Leiden dort nur nicht so oft festgestellt werden, da sie wegen Fehlens klinischer Symptome unserer Beobachtung entgehen, ist noch nicht geklärt. Ich möchte jedoch nicht versäumen, wenigstens einige Fingerzeige in dieser Richtung zu geben.

Im allgemeinen sind die akzessorischen Geschlechtsdrüsen unserer Haussäugetiere gut ausgebildete Organe, die jedoch nach der Kastration der Atrophie anheimfallen, oder bei Tieren, die schon vor der Geschlechtsreife kastriert werden, wenig zur Ausbildung kommen. Ob diese Tatsache lediglich einer Inaktivitätsatrophie zuzuschreiben ist, oder ob sie auf dem Fehlen des für den Charakter und die Ausbildung des Körpers so wichtigen Keimdrüsenhormons oder auf sonstigen Umständen, z. B. Beeinflussung durch das sympathische Nervensystem — beruht, ist noch nicht untersucht worden, wäre aber immerhin interessant festzustellen.

Da nun unsere männlichen großen Haustiere mit Ausnahme der wenigen zur Zucht ausgewählten Exemplare und der wenigen sonstigen Ausnahmen — Rennpferde usw. — fast ausnahmslos aus wirtschaftlichen Gründen kastriert werden, also bei ihnen auch die akzessorischen Geschlechtsdrüsen wenig entwickelt oder ganz verkümmert sind, könnte dieser Umstand allein schon ein weniger häufiges Auftreten von Erkrankungen dieser Organe erklären, zumal bei Hunden, die an Prostatahypertrophie oder Prostatitis litten, durch Kastration des öfteren Heilung erzielt wurde.

Auch die Ätiologie der Affektionen der akzessorischen Geschlechtsdrüsen ist noch nicht im entferntesten geklärt. Solche Erkrankungen, die durch Mikroorganismen hervorgerufen werden, sind in den meisten Fällen als durch die Harnröhre aszendierende

Entzündungen aufzufassen. Es handelt sich wohl nur in den wenigsten Fällen, z. B. Tuberkulose, um eine auf hämatogenem Wege entstandene sekundäre Infektion. Es ist nicht zu bestreiten, daß die Mikroorganismen trotz der ihnen in der Harnröhre gebotenen ungünstigen Lebensbedingungen in dieser, nur eine geringgradige Entzündung verursachend, bis in die Prostata oder die Samenbläschen gelangen und hier unter den ihnen bedeutend günstigeren Verhältnissen eine um so lebhaftere Tätigkeit entfalten. Wenn man nun in Betracht zieht, daß der Weg, den die Mikroorganismen in der Harnröhre zurücklegen müssen, bei unseren großen Haustieren um ein mehrfaches länger ist als bei Kleintieren, und daß den Abwehrkräften des Körpers daher viel mehr Zeit bleibt, ihrer Herr zu werden, ehe sie in das weitverzweigte Drüsensystem der akzessorischen Geschlechtsdrüsen gelangen und sich dort einnisten können, so könnte auch dieses ein Grund für weniger häufige Erkrankung der betreffenden Organe sein.

Immerhin bedürfte es noch der Aufklärung, auf welchen Ursachen die nicht infektiösen Erkrankungen dieser Organe beruhen und, da diese fast ausschließlich bei alten Tieren vorkommen, in welchem Zusammenhang das Alter der Tiere mit diesen Erkrankungen steht, und ob irgendeine Tiergattung oder innerhalb der Gattung eine Rasse besonders für diese Erkrankung disponiert ist.

Ein weiterer Grund, warum Erkrankungen der akzessorischen Geschlechtsdrüsen bei unseren großen Haustieren weniger beobachtet werden, dürfte wohl darin zu finden sein, daß diese, auch wenn sie vorhanden sind, nur selten erkannt werden, da wegen der räumlich bedeutend größeren Ausmaße klinische Symptome seltener hervorgerufen werden als bei Kleintieren. Bei den großen Haustieren würde eine ungleich größere Geschwulst dazu nötig sein, um eine teilweise oder vollständige Stenose der am Blasenhals mit einer dicken und kräftigen Muskulatur umgebenen Urethra herbeizuführen, zumal beim Urinieren die unverhältnismäßig stärkere Blasenmuskulatur einen durch eine Schwellung der akzessorischen Geschlechtsdrüsen verursachten Widerstand bei weitem leichter zu überwinden vermag. Fälle, bei denen es infolge von Erkrankungen der akzessorischen Geschlechtsdrüsen zu Störungen beim Kotabsatz gekommen wäre, sind überhaupt nicht beobachtet worden. Es würde eine ziemlich große Geschwulst, sofern sie nicht die Urethra umschließt und komprimiert, in der Beckenhöhle Platz finden, ohne die geringsten Störungen zu verursachen, zumal der Druck, den das Eigengewicht einer solch massigen Geschwulst auf Harnblase und Urethra ausüben

könnte, noch durch ihre Einlagerung in das Binde- und Fettgewebe teilweise ausgeglichen würde.

Unsere Beobachtungen bleiben also auf die wenigen Fälle beschränkt, in denen eine teilweise oder komplette Stenose der Urethra tatsächlich eingetreten ist, ein Ausfluß aus der Harnröhre auf eine Erkrankung der akzessorischen Geschlechtsdrüsen schließen läßt, oder infolge schmerzhafter Affektionen dieser Organe männliche Tiere auf den Deckakt verzichten, da infolge der bei der Ejakulation bewirkten Kontraktion der Muskulatur dieser Organe ein erhöhter Schmerz ausgelöst wird. Ich glaube jedoch, daß bei den beiden letzten angeführten Symptomen ihre Ursache oft nicht aufgeklärt wird, da selbst in solchen Fällen eine Untersuchung der akzessorischen Geschlechtsdrüsen unterbleibt. Auch nach der Schlachtung solcher Tiere bleiben diese Erkrankungen oft unbemerkt, da die betreffenden Organe nicht offen zutage liegen und eine genaue Untersuchung von dem behandelnden Tierarzt wohl nicht immer eingeleitet wird.

Nach diesen meinen Ausführungen glaube ich annehmen zu können, daß bei unseren großen Haustieren Erkrankungen der akzessorischen Geschlechtsdrüsen zwar nicht sehr häufig sind, im besonderen weniger oft vorkommen als bei Hunden, daß sie aber möglicherweise viel zahlreicher sein werden als die beobachtete Anzahl der Fälle vermuten läßt.

Obwohl es nicht zur Bekräftigung meiner Annahme beitragen soll, möchte ich dennoch erwähnen, daß ich schon bei den ersten Geschlechtsorganen eines alten Wallachs, die ich mir zu Vergleichszwecken vom hiesigen Schlachthof besorgt hatte, beide Samenblasen in ähnlicher Weise verändert fand, wie sie Blum in 2 Fällen beschrieben hat. Es war intra vitam von dem Besitzer und nach der Schlachtung weder vom Schlachter noch dem die Beschau ausübenden Kollegen etwas davon bemerkt worden. Leider sind mir Beobachtungen in statistischer Richtung nicht weiter möglich, da mir in der Praxis nicht genügend Material zur Verfügung steht. Es wäre jedoch eine dankbare Aufgabe für Kollegen an Schlachthöfen, Untersuchungen in dieser Richtung anzustellen. Ich will mich lediglich darauf beschränken, einen in der Chirurgischen Veterinärklinik in Gießen beobachteten Fall einer Samenblasen- und Prostata-Erkrankung zu behandeln.

Krankengeschichte.

Das in Frage stehende Pferd — Fuchswallach mit Stern, 5½ Jahre alt, 1,57 m hoch — wurde von Herrn I. in G. am 14. Juni 1930 der Chirurgischen Veterinärklinik zur Untersuchung und Behandlung zugeführt, mit dem Vorbericht, daß

seit 4 Wochen des öfteren vor und nach dem Harnabsatz Abfluß von Blut aus dem Präputium beobachtet worden sei.

Das Allgemeinbefinden des Patienten ist nicht gestört. Futter- und Getränkaufnahme sowie Kotabsatz sind normal, die rektale Untersuchung ergibt keine Besonderheiten. Bei Druck auf die Harnblase zeigt der Patient keine Schmerzensäußerungen. Neubildungen im Bereiche des Urogenitalapparates sind nicht zu palpieren. Die Harnröhre ist für einen Katheter gut wegsam. An der Spitze des wieder herausgenommenen Katheters haftet etwas Blut und Eiter. Es werden Spülungen mit 1% Alaunwasser vorgenommen, das schwach rötlich gefärbt wieder abfließt. Beim Urinieren schachtet der Patient normal aus, es werden täglich 500—900 g gelblich-braunen Harnes abgesetzt. Nach dem Urinieren fließt stets Blut aus der Harnröhre ab. Der mittels Katheter aus der Harnblase direkt entnommene Urin ist gelb und frei von Blutbeimischung. Der beim Urinieren abgesetzte Harn hat ein spezifisches Gewicht von 1044, seine Reaktion ist alkalisch. Die Benzidinblutprobe ist positiv. Im Sediment des zentrifugierten Urins sind viele rote Blutkörperchen festzustellen.

Am 16. VI. ist bei rektaler Untersuchung während der Blasenspülung in der linken Beckenhälfte eine prallderbe, etwa maulwurfgroße Geschwulst zu fühlen. Es lassen sich durch den Katheter 300—400 g Alaunwasser infundieren, das beim Abfluß rötlich verfärbt ist. Am 18. VI. ist die Futteraufnahme herabgesetzt. Die Mastdarmtemperatur beträgt 38,6°, der Puls schlägt 54mal pro Minute, die Atmung erfolgt 26mal pro Minute. Nach der Blasenspülung finden sich im Katheter Blutkoagula vor. Die Untersuchung derselben auf Parasiten fällt negativ aus. Bis zum 22. VI. ist der Zustand des Patienten unverändert. Die Mastdarmtemperaturen bewegen sich zwischen 38,3 und 38,6°. Am 23. VI. beträgt die Temperatur 39,3°, der Puls schlägt 50mal in der Minute, die Zahl der Atemzüge beträgt 18. Am 24. VI. erhält der Patient 10 ccm einer 1‰ Adrenalinlösung subkutan. T. 39,3°, P. 50, A. 18. Am darauffolgenden Tage werden nochmals 10 ccm einer 1‰ Adrenalinlösung injiziert. T. 39,0°, P. 54, A. 20. Am 26. VI. beträgt die Temp. 39,3, P. 54, A. 20. Der Patient geht hinten links lahm, das Präputium ist ödematös geschwollen. Die bisher maulwurfgroße Geschwulst in der Beckenhöhle hat sich erheblich vergrößert. Der Patient wird vom Besitzer abgeholt und im Laufe der nächsten 14 Tage noch einige Male poliklinisch behandelt. Während der ganzen Zeit wird weiterhin Blutabfluß aus der Harnröhre beobachtet. Da eine weitere Behandlung wenig Aussicht auf Erfolg bietet, ließ der Besitzer das Pferd auf dem hiesigen Schlachthof schlachten. Eine eingehende Obduktion wurde nicht

vorgenommen, lediglich der Geschlechtsapparat wurde der Chirurgischen Klinik zur weiteren Untersuchung überlassen.

Makroskopische Beschreibung.

Das Präparat wurde in eine 10%ige Formalinlösung eingelegt. Die nachfolgenden Beschreibungen beziehen sich also auf in Formalin gehärtete Organe, es ist zu berücksichtigen, daß durch die Fixierung eine Schrumpfung eingetreten ist.

Um einen besseren Vergleich zu ermöglichen, schicke ich die Beschreibung eines von einem Wallach stammenden Normalpräparates voraus, das ebenfalls vorher in Formalin fixiert wurde.

Die beiden an ihrer Mündungsstelle in die Harnröhre einen sehr spitzen Winkel bildenden Samenblasen verlaufen zunächst kranialwärts geradlinig neben den Samenleiterampullen und biegen nach ihrem Grunde zu bogenförmig lateral ab, so daß die Endstücke der Samenblasen in einer zur Körperachse quer verlaufenden Richtung liegen. Während die kaudalen Hälften in der Muskulatur des Blasenhalses und dem Muskulus Sphinkter vesicae urinariae verlaufen, liegen die kranialen Hälften in der Plica urogenitalis, die sich von den medialen Rändern der Samenblasen zu den Samenleitern als dicke, vom Bauchfell überzogene Falte herüberzieht. Die Samenblasen erscheinen dorsoventral zusammengedrückt und haben eine Dicke von höchstens 1 cm und eine Länge von 15 cm. Ihre Breite beträgt an der zwischen dem 2. und 3. Drittel liegenden breitesten Stelle 2 cm und nimmt nach den beiden Enden zu allmählich ab. Die Muskelschicht hat eine Dicke von 2 mm an den dünnsten und 2½ mm an den dicksten Stellen. Das Lumen ist mit einer ½ mm starken Schleimhaut ausgekleidet, die im Samenblasenkörper nur an wenigen kleinen Stellen flache Falten bildet und nur im Ausführungsgang in mehreren in das Lumen der Samenblasen vorspringenden dünnen Längsfalten verläuft. Im übrigen ist die Oberfläche der Schleimhaut glatt und an ihrer Unterlage fest angeheftet.

Auf jeder Seite liegt in dem von der Samenblase gebildeten kaudo-lateral offenen Bogen neben dem Blasenhals im Bindegewebe eingelagert und sich in diesem kaum markierend ein Seitenlappen der Prostata. Der linke Lappen ist etwas größer als der rechte, hat eine platt-ovale Form, ist 3½ cm lang, 1½ cm breit und ¾ cm dick. Der rechte Lappen entspricht in Größe und Form einer mittleren Bohne. Beide Lappen sind ziemlich schlaff und haben knetgummiartige Konsistenz. Auf der Schnittfläche sieht man viele, hauptsächlich in der Längsrichtung der Lappen verlaufende Kanälchen, die nur durch ganz dünne Septen voneinander getrennt sind und einen Inhalt nicht aufweisen.

An den Geschlechtsorganen des in Frage stehenden Pferdes ergab die genaue Untersuchung der Harnröhre, Blase und der Nieren nichts Pathologisches, dagegen waren die Prostata und die beiden Samenblasen verändert.

Auf der dorso-kaudalen Wand der stark kontrahierten Harnblase liegen lateral von den Samenleiterampullen, mit diesen durch Bindegewebe verbunden, die Samenblasen in einem über dem Blasenhals spitz zulaufenden Winkel auf. Beide Samenblasen verlaufen bis zu ihrem Ende geradlinig neben den Samenleiterampullen. Sie haben die Form einer am freien, kranialen Ende abgerundeten Spindel von 20 cm Länge. Der größte äußere Durchmesser der dorso-ventral etwas abgeplatteten Samenbläschen beträgt am Grunde 3½ cm und nimmt nach dem Ausführungsgang allmählich ab. Die Muskelschicht der Samenblasenwand hat eine durchschnittliche Dicke von 0,4—0,5 cm und bildet besonders am Samenblasengrund mehrere in das Lumen vorspringende Wälle bis zu 0,8 cm Höhe, so daß die Samenblasenwand auf der Höhe dieser Vorsprünge eine Dicke von 1,2 cm erreicht. Etwa in der Mitte der Samenblasen liegt zwischen der Muskelschicht und dem die Samenblasen umgebenden Bindegewebe ein schwammiges Gewebe, in dem viele Hohlräume und weite Kanäle festzustellen sind, die nur durch dünne Wände voneinander getrennt sind. Weder gegen die Muskularis der Samenbläschen noch das Bindegewebe ist eine scharfe Begrenzung zu erkennen. Die Samenbläschen sind mit einer in viele längs und quer verlaufende Primär- und Sekundärfalten gelegten Schleimhaut ausgekleidet, die sich nicht scharf gegen die Muskulatur absetzt, sich nicht von dieser abheben oder über ihr verschieben läßt. Die Schleimhaut hat eine Dicke von 1—1,2 mm. Die Samenbläschen münden mit je einem Ausführungsgang von 3 mm Durchmesser in einer Schleimhautfalte der Harnröhre neben dem Colliculus seminalis. Die Konsistenz der Samenblasenwand ist von sehnenartiger Derbheit.

Von der Prostata sind die beiden seitlichen Lappen stark ausgebildet. Der linke Lappen liegt dorso-lateral der linken Samenblase an und ist mit dieser durch Bindegewebe verwachsen. Er hat die Form und Größe einer Walnuß, deren Längsachse in der Richtung der Samenblasenachse verläuft. Die Oberfläche ist feinkörnig-höckerig, die Konsistenz gummiartig. Auf der Schnittfläche sind viele von der der Samenblase anliegenden Seite fächerförmig ausstrahlende Kanälchen zu erkennen. Der rechte Prostatalappen liegt der Samenblase seiner Seite in gleicher Weise an wie der linke. Er hat die Form einer kleinen Schildkröte von 5 cm Länge, 3 cm Breite und 2¼ cm Höhe und ist mit der

Samenblase und dem Blasenhals ebenfalls durch Bindegewebe verwachsen. Seine Oberfläche ist glatt, die Konsistenz gummiartig. Auf der Schnittfläche sind größere Drüsenlumina und mehrere fächerartig verzweigte Kanälchen zu erkennen, in die eine gelbe, bröcklige Masse eingelagert ist, welche sich mit einer Pinzette leicht herausnehmen und aus dem freigelegten Drüsenlumina durch seitlichen Druck auspressen läßt.

Histologische Untersuchung.

Die in der normalen Prostata feinen Bindegewebssepten sind zu massigen, mit vielen Muskelfasern durchsetzten Bindegewebszügen verbreitert, so daß das im Normalschnitt vorherrschende Drüsengewebe im mikroskopischen Bild in den Hintergrund tritt. Im Bindegewebe verstreut liegen viele Gefäße und Kapillaren, die in der Nähe der wenigen noch bestehenden Drüsenlappen an Größe und Anzahl zunehmen. Im Bindegewebe sind an verschiedenen Stellen mehrere Leukozyten zusammengelagert, die sich an den Rändern der Gefäße und in den Gefäßen oft in großen Mengen anhäufen. Die noch bestehenden Drüsenläppchen sind von breiten Bindegewebszügen umgeben, die manchmal einen kapselartigen Ring um diese bilden, von dem aus sich feine Bindegewebsstreifen zwischen die einzelnen Drüsenkanälchen ziehen. Die Drüsenlumina sind gegenüber denen im Normalschnitt um ein Vielfaches vergrößert. Einige von ihnen enthalten ein feinkörniges Sekret und einige Leukozyten. Das subepitheliale Bindegewebe ist am Rande der Drüsen mit einer Menge polymorphkerniger Leukozyten durchsetzt, die sich an einigen Stellen zu massigen Herden angesammelt haben. Eine Menge von Kapillaren und kleinen Gefäßen vervollständigen das typische Bild einer Entzündung. Die Epithelzellen selbst sind zum größten Teil gut erhalten und nach dem Drüsenlumen zu mit deutlichen Schlußleisten versehen.

Die im Normalschnitt durch die Samenblasenwand bis tief in die Muskelschicht sich hineinverzweigenden Drüsenkanälchen der Samenblasen sind restlos geschwunden. Die Bindegewebs- und Muskelzüge der Samenblasenwand sind in auffälliger Weise verbreitert, vollkommen frei von Drüsengewebe und von einer großen Anzahl von Gefäßen und Kapillaren durchzogen. Die Oberfläche der Samenblasenschleimhaut bildet viele in das Lumen hineinragende, zottenähnliche Vorsprünge. Das Epithel ist nur an ganz wenigen Stellen erhalten. Ein großer Teil der Epithelzellen hat sich vom Rande losgelöst, liegt zwischen den vorspringenden Falten und ist teilweise in Zerfall begriffen. An manchen Stellen, insbesondere auf der Höhe der Falten, erscheint

das Gewebe gelockert und zerfetzt. Der Epithelbelag ist an diesen Stellen vollkommen geschwunden, nur wenige aufgeschwemmt erscheinende Kerne deuten noch auf das zerfallene Epithel hin. An diesen Stellen liegt das mit vielen polymorphkernigen Leukozyten durchsetzte subepitheliale Bindegewebe nach dem Lumen der Samenblasen zu vollkommen frei. Unter der Epithelschicht sind im Bindegewebe viele Leukozyten angesammelt, die nach der Muskularis zu seltener werden und in der subepithelialen Bindegewebsschicht der Schleimhaut in vielen dichten und rundlichen Herden zusammengelagert sind. Im subepithelialen Bindegewebe verläuft eine auffallend große Menge stark erweiterter mit Erythrozyten angefüllter Gefäße, die an manchen Stellen fast unmittelbar bis an das Epithel der Schleimhaut heranreichen. An manchen Gefäßen sind die Endothelien nicht mehr deutlich zu erkennen, und die roten Blutkörperchen sind von dem Gefäßlumen aus in das umliegende Gewebe vorgedrungen. Wo ein solches geschädigtes Gefäß auf der Höhe einer ihres Epithels entkleideten Zotte liegt, treten die Erythrozyten durch die wenigen zwischen dem Gefäß und dem Samenblasenlumen liegenden Bindegewebszellen und Leukozyten hindurch, bis an die Oberfläche. An einigen Stellen dringen einzelne Gefäße so weit an den Zottenrand vor, daß die in den Gefäßen liegenden Erythrozyten von dem Samenblasenlumen nur durch die Endothelschicht der Gefäßwand getrennt sind.

Zusammenfassung.

Schon die klinische Untersuchung des Falles ließ keinen Zweifel darüber, daß das aus der Harnröhre abfließende Blut nicht aus der Harnblase oder den Nieren kommen konnte, da ja der aus der Blase mittels Katheter gewonnene Harn frei von Blutbestandteilen war. Es war also ohne weiteres ersichtlich, daß die Blutungen entweder aus der Harnröhre oder den mit ihr in Verbindung stehenden Organen kommen mußten, denn das aus der Harnröhre abträufelnde Blut war durch Urin nicht verdünnt. Der Umstand, daß in dem abgesetzten Harn Blut nachgewiesen wurde, spricht nicht gegen diese Annahme, da die Blutbeimischung während des Urinierens in der Harnröhre stattfinden oder schon vorher durch Stauung und Rückfluß von Blut in die Harnblase stattgefunden haben konnte. Da zudem noch an der Beckenhöhle eine Geschwulst festgestellt wurde, lag die Vermutung nahe, daß diese Geschwulst und die Blutungen in ursächlichem Zusammenhang miteinander standen. Diese Annahme wurde nach der Schlachtung des Pferdes durch den Befund an den Geschlechtsorganen bestätigt. Nieren, Nieren-

becken, Harnleiter, Blase und Harnröhre wiesen keinerlei Veränderungen auf, dagegen waren die Samenblasen und die Prostata pathologisch verändert.

Auch bei histologischer Untersuchung von Samenleiter, Blase und Blasenhals konnten Veränderungen dieser Organe nicht festgestellt werden. Die histologische Untersuchung der Prostata ergab, daß ihre Erkrankung offenbar schon lange bestand. Es war Induration festzustellen, das Bindegewebe war stark vermehrt und hatte das Drüsengewebe verdrängt. Die Erkrankung der Samenblasen hatte den Charakter einer akuten hämorrhagischen Entzündung. Das mikroskopische Bild mit den bis an das Lumen der Samenblasen heranreichenden und mit ausgetretenen Erythrozyten umgebenen Gefäßen lassen es kaum zweifelhaft erscheinen, daß von ihnen aus Blutungen in die Samenblasen stattgefunden haben. Das intra vitam aus der Harnröhre abfließende Blut stammte ohne Zweifel aus den Samenblasen. Es ist dieses der erste beobachtete und beschriebene Fall von Blutungen aus den Samenblasen.

Die Ätiologie der an der Prostata und den Samenblasen bestehenden Erkrankung in diesem einzelnen Falle zu klären ist mir nicht möglich, weil das dazu notwendige umfangreiche Material nicht zur Verfügung steht. Eine bakterielle Infektion hat offenbar nicht vorgelegen, da in den nach verschiedenen Bakterienfärbungen gefärbten Schnitten Bakterien nicht nachgewiesen werden konnten. Auch kann nicht mit Bestimmtheit entschieden werden, ob die Erkrankung der Prostata und der Samenblasen auf gleichen Ursachen beruht oder ob sie miteinander in Zusammenhang stehen. Zweifellos ist die Erkrankung der Prostata die ältere, und es ist nicht unwahrscheinlich, daß auf dem Wege über die Ausführungsgänge, die ja in der Harnröhre dicht nebeneinander liegen, die Erkrankung der Prostata später auf die Samenblasen übergegriffen hat.

Am Schlusse meiner Arbeit ist es mir eine angenehme Pflicht, meinem hochverehrten Lehrer, Herrn Geheimrat Professor Dr. Pfeiffer, für Überlassung der Arbeit sowie für die freundliche Unterstützung, die er mir bei der Anfertigung meiner Arbeit zuteil werden ließ, meinen ergebensten Dank auszusprechen.

Literaturverzeichnis.

1. Albrecht, M.: Prostataabszeß beim Hund. Wochenschr. f. Tierheilkunde u. Viehzucht 1900, Jahrg. 44, S. 161.
2. Blum: Dilatatio vesicae seminalis. Husszemle S. 18. Ref. aus Ellenberger-Schütz, Jahrg. 1911, S. 203.
3. Bossi: Beitrag zur Kenntnis der Prostataerkrankungen bei unseren Haussäugetieren. Il nuovo Ercolani 1904, S. 429, u. 1905, S. 9 (Ref. aus D. T. W. 1905, S. 238.
4. Cadiot: Tuberkulose der Prostata beim Hunde. Recueil Bul. S. 405.
5. Derselbe: Hypertrophie der Prostata bei Hunden. Ibidem S. 371
6. Derselbe und Fournier: Cancer de prostate. Ibidem S. 348.
7. Carougeau: Hypertrophie de la prostate et hernie périnéale chez un chien. Lyon, Journal S. 643 (Ref. in österreichische Monatsschrift f. Tierheilkunde 1898, S. 440).
8. Clark, R. H.: Case of diseased prostate of a dog. The Veterinarian 1895, Bd. 68, S. 431.
9. Csokor: Zystenbildung in der Vorsteherdrüse beim Hund. Österreichische Vierteljahrsschrift f. wiss. Veterinärkunde. Wien 1882, Bd. 57, S. 86.
10. Dahlström: Prostatahypertrophie bei einem Hund. Svensk Veterinärstidskr. 1898, S. 171 (Ref. Ellenberger-Schütz 1899).
11. Dätwyler, W.: Über die Bewegung der Spermatozoen der Haustiere. Schweizer Arch. f. Tierheilkunde, Bd. 61, S. 91.
12. Davis, R. W.: Cystistumor of the prostate gland in a dog. The vet. J. 1896, Bd. 18, S. 251.
13. Diem-Stepperg: Hypertrophie der Prostata bei einem Ochsen. Wochenschr. f. Tierheilkunde u. Viehzucht 1897, Jahrg. 41, S. 283.
14. Ellenberger und Günther: Histologie der Haussäugetiere.
15. Frauenholz: Prostatitis tuberculosa eines Ochsen. Mitteil. a. d. tierärztl. Praxis i. pr. Staate 1879/80, S. 69.
16. Gajewsky: Über Harnverhaltung bei einem Pferde infolge Vergrößerung der Samenbläschen. Pet. A. H. 1. Jahrg., S. 68 (Ref. Ellenberger-Schütz 1903, S. 147).
17. Haubner und Erler: Entartung der Vorsteherdrüse beim Hund. Ber. üb. d. Veterinärwesen i. Kgr. Sachsen 1863, S. 49.
18. Hobday, F.: Enlarged prostate gland treated by castration. The Journ. of com. Path. and Therap. 1896, Bd. 9, S. 336.
19. Jacob, H.: 2 Fälle von Prostataanomalien beim Hund mit letalem Ausgang. Wochenschr. f. Tierheilkunde u. Viehzucht 1904, S. 293.
20. Johne: Vereiterung der Prostata. Ber. üb. d. Veterinärwesen im Kgr. Sachsen 1884, S. 28.

21. Krupsky, A.: Impotencia coeundi bei einem Zuchtstier infolge hochgradiger Entzündung der rechten Samenblase. Schweizer Arch. f. Tierheilkunde 1919, Bd. 61, S. 259.
22. Leblanc, M.: Hypertrophie de la prostate. Rec. d. Med. vét. 1855, S. 559.
23. Liénaux: De l'hypertrophie de la prostate chez le chien. Annales de med. vét. 1896, S. 1.
24. Martin, P.: Lehrbuch der Anatomie der Haustiere.
25. Matwejew: Eitrige Entzündung der gl. Prostata beim Pferd. Vet.-Arzt, Jahrg. 9, S. 56.
26. Nunn: Enlargement of the prostata gland in a gelding. The vet. journ. 1895, Bd. 16, S. 731.
27. Derselbe: Hypertrophy of the prostate gland. Ibidem 1896, S. 346.
28. Pagliardini: Prostatite cronica in un toro. Clin. vet. 1921, S. 161.
29. Parascandolo: Zystektomie und Prostatektomie mit rektaler Insertion der Ureteren in einem Fall von Carzinom der Prostata und Harnblase beim Hund. Fröhner, Monatshefte f. prakt. Tierheilkunde 1901, S. 276.
30. Payne, A.: Ungewöhnlich großer Prostataabszeß beim Hunde. Vet. Journ. Jan. 1916, S. 29.
31. Reinemann: Höhlenbildung in der Prostata nach eitriger Prostatitis bei einem Stier. Mitteil. a. d. tierärztl. Praxis i. pr. Staate 1881, S. 65.
32. Röll: Krebs der Prostata beim Hunde. Cannstadts Jahresber. 1853, Bd. VI, S. 20.
33. Schlegel: Tuberkulose einer Prostata bei einem Ochsen. Ber. üb. d. Tätigkeit des tierhygienischen Instituts der Universität Freiburg 1910.
34. Scott: Prostatic disease in the dog. The Veterinarian 1897, S. 355.
35. Sickert: Hypertrophie der Prostata. Mitteil. a. d. tierärztl. Praxis i. pr. Staate 1881, S. 65.
36. Stenström: Über Prostatitis und Prostatahypertrophie beim Hunde. Svensk Vet. Tidskr. S. 338.
37. Valasco, v.: Prostatitis bei einem Ochsen. Münch. t. W. 1909, S. 882.
38. Vatel, M.: De prostatite. Rec. de Med. vét. 1828, S. 319.
39. Vine und Starkey: Diseased seminal vesicles respond to massaging and autogenous bacterin. Vet. record 1926, Bd. VI. S. 21.
40. Voirin: Über die Bedeutung der Samenblasen, speziell bei Tieren. Zeitschrift für Tiermedizin, Bd. VI, S. 262.

Lebenslauf.

Ich, Walter Osterwald, wurde am 22. März 1901 zu Rethen an der Leine geboren. Nachdem ich zunächst die Volksschule meines Heimatortes besucht hatte, ging ich von Ostern 1911 auf das Realgymnasium der Bismarckschule zu Hannover, dessen Reifezeugnis ich Ostern 1922 erwarb. Ich studierte 5 Semester lang Bauingenieurwesen und wandte mich dann dem Studium der Veterinärmedizin zu. Im November 1930 erlangte ich die Approbation als Tierarzt an der Hessischen Ludwigsuniversität zu Gießen. Seit März 1931 übe ich eine tierärztliche Praxis in Sandau a. d. Elbe aus.

Schnitt durch die sclerosierte Prostata

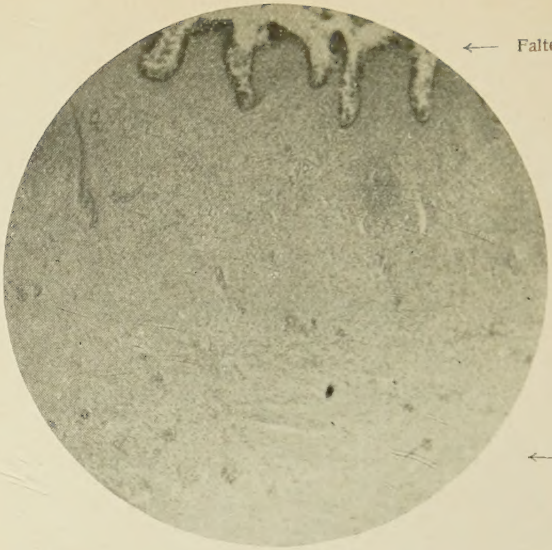

Schnitt durch die Samenblasenwand

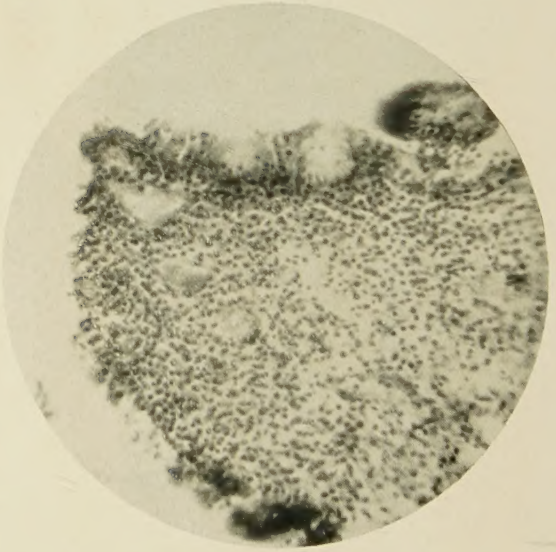

Schnitt durch eine Falte der Samenblasenschleimhaut